

槌状根とRadix Entomolaris(下顎第一大臼歯遠心舌側根)に関する知識と治療手技を習得し、大臼歯のエンドを成功に導く!

歯内療法Next Step

# 槌状根とRadix Entomolarisへの対応

—日本人に多い解剖学的形態への臨床アプローチ

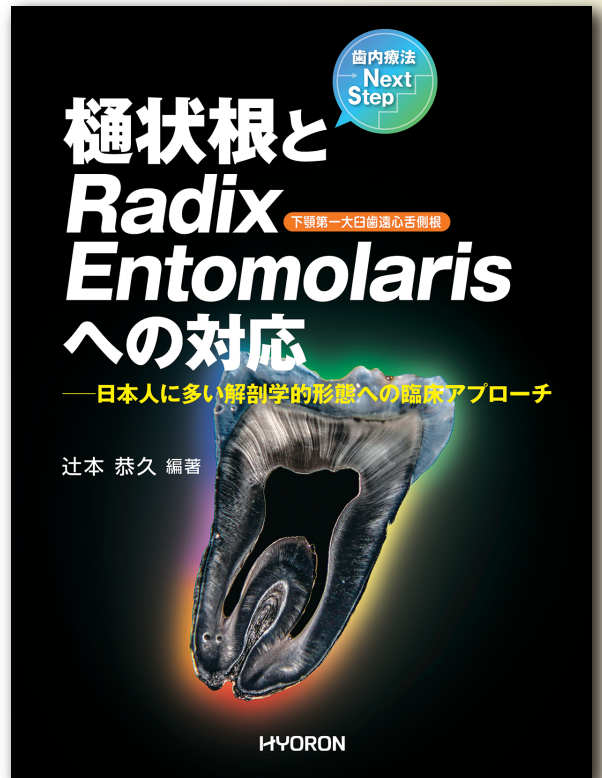
編著 辻本 恭久

日本大学松戸歯学部付属病院 マイクロスコープ特診外来  
松本歯科大学 臨床教授

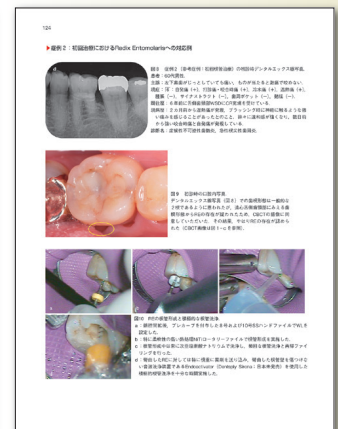
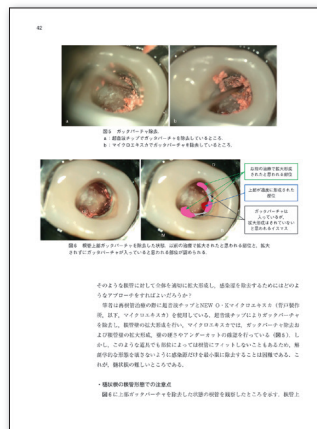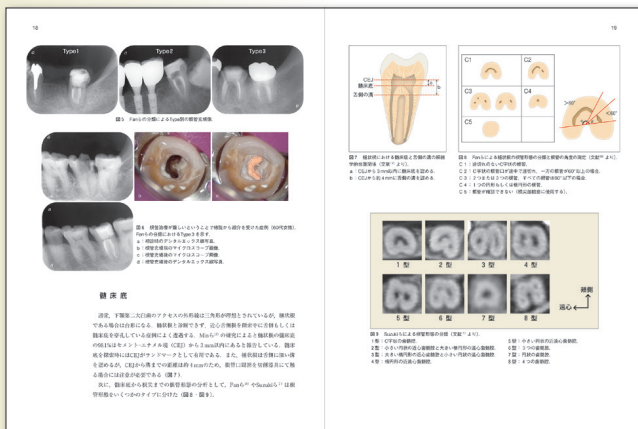
■槌状根とRadix Entomolaris(下顎第一大臼歯遠心舌側根)は日本人に多いとされていますが、その解剖学的形態の特殊性から対応に苦慮された経験を持つ先生も多いのではないのでしょうか。

■本書では、槌状根とRadix Entomolarisの解剖学的形態を整理するとともに、根管治療のポイントや偶発症を起こさないための注意点、外科的対応などについて、多くの写真とイラストでわかりやすく解説しています。

A4変判・136頁・カラー・定価8,800円(税込)



槌状根とRadix Entomolarisの複雑な歯根・根管形態を理解する! 臨床対応がよくわかる!



# 槌状根とRadix Entomolarisへの対応

日本人に多い解剖学的形態への臨床アプローチ

## 内 容 紹 介

### Part I | 槌状根

1. なぜ、槌状根の治療は難しいのか?.....辻本 恭久
2. 槌状根の解剖学的特徴
  - ① 下顎第二大臼歯における槌状根の特徴.....鈴木 誠
  - ② 上顎大臼歯における槌状根ならびに根管形態.....中澤 弘貴
3. 槌状根への臨床対応とその考察
  - ① 下顎右側第二大臼歯の槌状根に対してCBCT画像に基づいて感染根管治療を行った症例.....岡本 基岐・林 美加子
  - ② 臼傍歯と下顎第二大臼歯の融合歯への対応.....北村 和夫
  - ③ 再根管治療でのC-shaped canalへの三次元的対応.....辻本 真規
  - ④ 下顎大臼歯における根管充填法の選択.....笠原 明人
4. 槌状根における偶発症
  - ① 槌状根のデンジャーゾーンとパーフォレーションリペア症例.....阿部 修
  - ② 切削の仕方を誤った症例と根管内器具破折症例.....辻本 恭久
5. 槌状根への外科的対応
  - ① 槌状根を呈する下顎第二大臼歯の根尖病変に対する外科的治療——顕微鏡視下歯根端切除術の適用.....小川 将・山口 高広・鈴木 啓佑・横尾 聡
  - ② 再根管治療後の意図的再植術.....澤田 則宏
  - ③ 歯根癒合により槌状を呈した上顎右側第二大臼歯に対して外科的歯内療法を行った症例.....岡本 基岐・林 美加子
6. 槌状根の支台築造における注意点.....小林 平

### Part II | Radix Entomolaris

1. なぜ、Radix Entomolarisの治療は難しいのか?.....辻本 恭久
2. 下顎第一大臼歯のRadix Entomolarisの解剖学的特徴.....菅原 佳広・水橋 亮
3. 下顎第一大臼歯のRadix Entomolarisの病変.....水橋 亮・菅原 佳広
4. Radix Entomolarisを持つ患歯への臨床対応とその考察
  - ① 実は日本人の3割に存在するRadix Entomolarisへの対応.....三橋 晃
  - ② 最も困難な彎曲根管の治療を成功に導くために.....阿部 修
  - ③ アクセス困難なRadix Entomolarisへ対する根管治療および外科的歯内療法による臨床的対応.....石井 宏・林 佳士登